E – 20-373-A-10

Manifestaciones bucales y nasosinusales de enfermedades infecciosas específicas

P. Clément, T. Le Guyadec, M. Zalagh, J. Gauthier, L. N'Zouba, M. Kossowski

Las infecciones específicas son procesos microbianos que se caracterizan por la presencia de lesiones granulomatosas en las que se pueden identificar células específicas, es decir, indicativas del microorganismo causal. Evolucionan de forma subaguda o crónica y plantean el problema de su diagnóstico diferencial con otras enfermedades granulomatosas de la cara.

© 2005 *Elsevier SAS. Todos los derechos reservados.*

Palabras Clave: Lesiones granulomatosas; Enfermedades granulomatosas de la cara

Plan

Introducción	**1**
Fisiopatología de las lesiones granulomatosas	**2**
Treponematosis	**2**
Sífilis	2
Otras treponematosis	6
Afecciones producidas por micobacterias	**6**
Tuberculosis	6
Lepra	8
Afecciones producidas por «Klebsiella rhinoscleromatis»: rinoescleroma	**10**
Etiología	10
Epidemiología	11
Fisiopatogenia o historia natural	11
Manifestaciones clínicas	11
Diagnóstico	12
Principios terapéuticos	12
Noma	**12**
Definición	12
Epidemiología	12
Patogenia	13
Clínica	13
Principios terapéuticos	14

Introducción

La definición de enfermedades infecciosas específicas corresponde esencialmente a un concepto histológico más que bacteriológico. Aunque desde el punto de vista infeccioso comprenden diversas entidades producidas por microorganismos variados, en el plano histológico todas ellas se caracterizan por presentar lesiones granulomatosas.

Las inflamaciones granulomatosas denominadas específicas suponen la persistencia del agente patógeno en las lesiones. Representan una reacción de lucha y de enquistamiento mediante la formación de un nuevo «tejido granulomatoso». De esta forma, dentro de las inflamaciones granulomatosas denominadas específicas se incluyen las siguientes inflamaciones crónicas [92]:

- las reacciones de cuerpo extraño;
- algunas enfermedades sistémicas, como la sarcoidosis;
- las enfermedades infecciosas producidas por:
  - micobacterias (tuberculosis, afecciones por micobacterias atípicas, lepra);
  - klebsiellas (rinoescleroma);
  - espiroquetas (sífilis, treponematosis);
- las infecciones micóticas.

En ocasiones, estas enfermedades granulomatosas afectan a la cara, a la cavidad oral y a las cavidades nasosinusales y plantean el difícil problema de su diagnóstico diferencial con otras granulomatosis centro o mediofaciales (Cuadro I) [19].

Cuadro I.
Necrosis mediofaciales de causa conocida según Cabane [19]

Enfermedades bacterianas: brucelosis, lepra, rinoescleroma, tularemia, tuberculosis, treponematosis, actinomicosis, melioidosis
Enfermedades micóticas: histoplasmosis americana y africana, candidiasis, coccidioidomicosis, blastomicosis americana, blastomicosis europea (criptococosis), rinosporidiosis, ficomicosis
Enfermedades parasitarias: leishmaniasis
Enfermedad de Wegener
Neoplasias malignas: linfoma centrofacial de tipo T, carcinoma epidermoide, melanomas, sarcomas, tumores de las glándulas salivales accesorias, metástasis malignas de tumores renales
Afecciones diversas: enfermedad de Stewart, sarcoidosis, lupus, intoxicación por cromo o fósforo, consumo de cocaína, etc.

En el presente artículo sólo se describen las enfermedades infecciosas. Éstas son inusuales en los países desarrollados, pero aun así se pueden observar debido a las mezclas de población que el desarrollo de los medios

de transporte y el aumento de las migraciones favorecen. Por último, algunas de ellas han experimentado un recrudecimiento tras la aparición del síndrome de inmunodeficiencia adquirida (SIDA).

Aunque no se trata propiamente de una afección granulomatosa (su etiología sigue siendo mal conocida en la actualidad), se describe también la noma, ya que su potencial destructor es idéntico.

Fisiopatología de las lesiones granulomatosas

La formación del granuloma constituye una etapa dentro de las diferentes fases inflamatorias del proceso de cicatrización. Sucede a la fase exudativa que se produce justo después de la lesión inicial y precede a la fase de cicatrización. Esta fase, denominada productiva, está protagonizada por la aparición de un tejido exofítico, rojo y hemorrágico. Desde el punto de vista histológico, éste se caracteriza por la presencia de tres capas que, de la superficie a la profundidad, son:

- capa necroticopurulenta;
- capa celulovascular, que contiene numerosos capilares y células inflamatorias (polimorfonucleares, linfocitos, histiocitos, células plasmáticas, macrófagos y casi siempre plasmodios multinucleados). Son precisamente la gran riqueza celular y su aspecto «granuloso» los que le han valido el nombre de granuloma;
- capa profunda, que se caracteriza por la reducción de la angiogénesis y de la cantidad de células inflamatorias y por la proliferación de fibroblastos.

Cuando la inflamación se produce por un agente patógeno con escaso poder destructivo que ejerce su acción en los tejidos de forma repetida y persistente (tuberculosis, etc.), esta etapa de la cicatrización puede permanecer en dicho estadio y cronificarse y, por tanto, no le sigue una epidermización. A veces esta cronificación se encuentra precedida por fases subagudas que pueden cicatrizar dejando tras ellas cicatrices definitivas (sífilis).

Por último, las células inflamatorias pueden adoptar un aspecto especial frente a algunos agentes patógenos bien definidos, que permiten así reconocer su etiología (células gigantes, células epitelioides, etc.) y reagruparse en pequeños nódulos; de ahí la denominación de inflamación granulomatosa específica.

Treponematosis

Sífilis

Etiología

La sífilis es una treponematosis producida por *Treponema pallidum*. Se trata de un organismo espiral de 6-15 espiras, con extremos afilados, que mide 6-15 µm. La estructura espiral le permite propulsarse y enrollarse alrededor de su eje longitudinal. No se puede cultivar, por lo que su diagnóstico se basa únicamente en la observación directa y en las pruebas serológicas. Existen treponemas no patógenos, como los que se observan en la cavidad oral, que pueden coexistir con bacilos anaerobios en algunas lesiones ulceradas. Éstos dan lugar a asociaciones fusoespirilares, como en la angina de Vincent.

Sífilis adquirida

Epidemiología

La sífilis, que prácticamente había desaparecido en los países industrializados, ha hecho de nuevo acto de presencia. Aunque en los países de nuestro entorno su declaración ya no es obligatoria, una red de vigilancia basada en la participación de centros voluntarios [98] ha permitido demostrar el recrudecimiento del número de casos y establecer algunos factores epidemiológicos.

En países como Francia, la enfermedad se observa principalmente en las grandes ciudades y afecta sobre todo a varones homosexuales. Este recrudecimiento puede explicarse en parte por la relajación de la prevención, en especial con la multiplicación de relaciones no protegidas y la mayor promiscuidad, que se han hecho frecuentes ante la falsa seguridad de las nuevas asociaciones antirretrovirales.

Asimismo, algunas prácticas consideradas no peligrosas sin razón, como el sexo oral, pueden ser responsables de epidemias, dado que las lesiones orofaríngeas de la sífilis en estadio primario suelen pasar desapercibidas [68].

Historia natural

La contaminación es directa por contacto sexual. El microorganismo penetra en el organismo por las mucosas indemnes y por la piel erosionada; después pasa a la circulación linfática y a la sangre. El treponema se multiplica cada 30-33 horas y durante el período de incubación (cuya duración depende del número de microorganismos inoculados), el paciente es contagioso. Después de la contaminación, la afección evoluciona en dos fases: la fase precoz (sífilis primaria, secundaria y fase de latencia) y la fase tardía (a partir de los dos años, sífilis terciaria y sífilis visceral).

La sífilis primaria corresponde a la aparición de un chancro de inoculación en la puerta de entrada de la infección. Así pues, la lesión permanece localizada. La localización extragenital más común es la lesión labial [69]. También pueden afectarse la cavidad oral y la orofaringe. Sin embargo, la afectación nasal es muy infrecuente. La lesión cicatriza de forma espontánea al cabo de 3-5 meses, dejando a veces una cicatriz indurada.

La sífilis secundaria aparece 6-8 semanas después del chancro sifilítico. También puede afectarse la cavidad oral, aunque, de una forma más global, la enfermedad puede afectar a todas las vías aerodigestivas superiores [69]. En este estadio, la evolución se debe a la diseminación hematógena; además, al contrario de lo que ocurre en el estadio precedente, se asocian alteraciones difusas que será preciso investigar.

La duración del período de latencia es variable. A partir de los dos años de evolución, la enfermedad pasa a la fase tardía.

La sífilis terciaria corresponde al estadio granulomatoso específico. Estas lesiones, también denominadas gomas sifilíticos, se observan a nivel cutáneo, mucoso y óseo. Así, en la esfera ORL, se pueden observar lesiones orales, nasales, palatinas o mandibulares, etc.

La sífilis visceral no se trata en este artículo, ya que comprende lesiones neurológicas y cardiovasculares.

El clásico esquema evolutivo de la sífilis en tres estadios puede modificarse durante la coinfección por el virus de la inmunodeficiencia humana (VIH), que a veces acelera la evolución de las lesiones (casos de neurosífilis precoz) o altera las pruebas serológicas (serología negativa, retraso en la elevación de anticuerpos o, por el contrario, aumento de sus títulos).

Sífilis primaria

La lesión primitiva es el chancro de inoculación que aparece tras un período de incubación de 14-28 días (con extremos de 9 días como mínimo y 90 como máximo). A nivel labial y en la mucosa de la cavidad oral, aparece primero como una mácula rosa que evoluciona hasta originar una pápula que se ulcera progresivamente. Esta ulceración es al principio lisa, plana, indolora y bien delimitada. Pasados 8 días, presenta

Figura 1. Localización endobucal de la sífilis secundaria.

algunas características muy indicativas de su etiología: el carácter único e indoloro y su base indurada. Persiste durante 3-5 semanas, aunque la induración se mantiene incluso después de la cicatrización.

A nivel lingual, a veces el aspecto es menos típico, con erosiones más profundas o fisuras. La localización amigdalina no es infrecuente y puede dar lugar a errores diagnósticos. El aspecto inicial puede ser el de una amigdalitis ulcerada unilateral, con fiebre y dolor, e incluso puede parecer un estado seudoflemonoso. Es muy sospechoso si persiste 8-10 días sin cambios locales.

Por último, las localizaciones nasales se encuentran sobre todo en la parte anterior del tabique nasal y sugieren la existencia de contaminación digitoungueal [26].

Sea cual sea la localización inicial, la lesión primitiva se acompaña siempre, a partir del séptimo día, de adenopatía satélite en el territorio de drenaje de la región afectada. Puede tratarse de una adenopatía única y voluminosa, o de adenopatías múltiples, móviles, elásticas e indoloras, insensibles a la palpación.

El diagnóstico inicial se puede establecer mediante la observación directa con el microscopio de fondo oscuro, después del cepillado de la ulceración.

En este estadio, debe plantearse el diagnóstico diferencial, principalmente con el herpes, las lesiones traumáticas, las enfermedades ampollosas (Stevens-Johnson), la enfermedad de Behçet y la sífilis secundaria.

Sífilis secundaria

Puede afectar a la totalidad de las vías aerodigestivas. Las lesiones de la mucosa de la cavidad oral son maculopapulosas, de 5-10 mm de diámetro, con ulceración central de fondo grisáceo. Los límites de estas lesiones son netos, eritematosos y de forma redondeada u oval (Fig. 1). Estas lesiones múltiples y difusas, clásicamente indoloras, pueden confluir y son extremadamente contagiosas. Plantean el problema del diagnóstico diferencial con el herpes, las aftas, la estomatitis ulcerosa e incluso con la agranulocitosis. La gravedad de las lesiones contrasta con la escasez de signos funcionales. La lengua puede aparecer fisurada. A veces se afectan las comisuras labiales, lo que indica boqueras.

En los territorios de drenaje aparecen adenopatías.

En ocasiones se asocian signos funcionales relacionados con la difusión hematógena, en forma de cuadro seudogripal con rinorrea, febrícula y artralgias. La rinoscopia puede visualizar una erupción a base de placas ovaladas ligeramente sobreelevadas, de color rojo vivo, que se localizan en la parte anterior del tabique o sobre el cornete inferior. Constituyen el eritema bermellón unilateral [44].

La presencia de erupción difusa es muy evocadora: se trata de la roséola sifilítica, que aparece precozmente en el estadio secundario. Es una erupción con máculas redondas, de color rosa pálido, no pruriginosas, de 1 cm de diámetro, que se localizan preferentemente en el tronco y la raíz de los miembros, pero que respetan la cara. El aspecto recuerda a la pitiriasis y puede persistir 1-2 meses. A nivel de la cara, las palmas de las manos o las plantas de los pies, se observan pápulas lenticulares de color rosa, rojo oscuro o cobrizas, escamosas, no pruriginosas e induradas, que constituyen las sifílides papulosas. Se parecen a las lesiones de la psoriasis y regresan en varios meses, dejando manchas pigmentadas.

Con menos frecuencia se afectan las faneras: alopecia en claros en la región parietotemporal y onixis.

Todas estas lesiones regresan y la enfermedad entra en una fase de latencia, no contagiosa, aunque son posibles las recaídas. Durante esta fase latente, se han descrito lesiones de leucoqueratosis labial [25].

Sífilis terciaria

Es el estadio granulomatoso de la enfermedad. Las lesiones constituyen los «gomas sifilíticos», que pueden afectar a la piel, las mucosas y los huesos. A nivel ORL, se localizan preferentemente en la lengua y en el paladar óseo [41, 69]. El aspecto suele ser engañoso y recuerda a las lesiones neoplásicas. Las biopsias confirman simplemente el aspecto granulomatoso no maligno con placas de necrosis central rodeadas por células mononucleadas, epitelioides y fibroblastos y, a veces, por células gigantes y perivascularitis [1]. En el paladar óseo, las lesiones suelen ser destructivas, produciendo osteólisis con necrosis ósea y extensión al suelo de las fosas nasales [71]. A veces, la forma de presentación es muy atípica y la afección puede manifestarse excepcionalmente como osteítis mandibular [67]. Estas lesiones son indoloras, pero poseen un gran poder destructivo local que provoca complicaciones (extensión endosinusal, complicaciones neurológicas por extensión a la base del cráneo) y dejan secuelas: perforación palatina, perforación septal, deformación de la pirámide nasal por destrucción de su armazón osteocartilaginoso, sinequias endonasales y rinitis costrosa. Algunas secuelas exigen posteriores reconstrucciones.

Sífilis congénita

Se produce por contaminación maternofetal. El riesgo aumenta cuando el embarazo se produce durante la fase precoz de la enfermedad (estadios primario y secundario). Esta sífilis es activa, septicémica, más grave cuanto más precoz sea la contaminación y deja secuelas faciales. Evoluciona en dos fases. La fase precoz se caracteriza por un período de latencia que puede oscilar entre 15 días y 3 meses. Al finalizar este período, el primer signo es la coriza sifilítica, en la que se asocian obstrucción nasal bilateral, rinorrea seropurulenta y hemorrágica y costras nasales. Hay que prestar atención a la presencia de erosión cutánea con fisuras en las narinas. A estos signos locales se asocian signos generales con erupción difusa, como la que se observa en la sífilis adquirida secundaria. El diagnóstico diferencial se plantea entonces con la rubéola, la infección por citomegalovirus y la toxoplasmosis.

La fase tardía se define como la sífilis congénita no tratada en los dos primeros años de vida. En el plano ORL se puede observar periostitis gomosa a los 5-20 años, con lesiones destructivas nasales y palatinas, como en el caso de la sífilis terciaria adquirida. Las anomalías dentales asocian incisivos centrales muy espaciados, con una muesca en el centro, en forma de

Figura 2. Deformidad nasal sifilítica en silla de montar (fotografía por cortesía de la red Dermatrop).

Cuadro II.
Interpretación de la serología sifilítica.

Reacciones	Interpretación
TPHA -	Ausencia de treponematosis
VDRL -	Sífilis en incubación
	Sífilis primaria en los 5-10 primeros días del chancro
	Sífilis curada que se trató precozmente
TPHA -	Falsos positivos:
VDRL ++ a +++	*Causas infecciosas*
	bacterianas: neumococias, endocarditis, tuberculosis, etc.
	parasitarias: paludismo, tripanosomiasis
	víricas: varicela, sarampión, parotiditis, MNI, etc.
	Causas no infecciosas: embarazo, hepatopatía crónica, cáncer en fase terminal, mieloma, etc.
TPHA +	Sífilis curada previamente
VDRL -	Sífilis terciaria (poco frecuente)
	Secuela serológica de una treponematosis no venérea
TPHA +	Treponematosis venérea o no venérea,
VDRL + a +++	tratada o no tratada
	curada o no curada

TPHA: *Treponema pallidum haemagglutination assay;* VDRL: *venereal disease research laboratory;* MNI: mononucleosis infecciosa.

tonel (dientes de Hutchinson) y molares con forma de mora, que presentan múltiples cúspides mal desarrolladas en lugar de las cuatro habituales. Las anomalías faciales comprenden la hipoplasia de los maxilares, la deformación nasal en silla de montar (Fig. 2) y la protuberancia frontal [46].

Diagnóstico de la sífilis mediante pruebas de laboratorio

A pesar de las similitudes fenotípicas y genómicas, se distinguen cuatro subespecies de *Treponema pallidum* responsables de diferentes treponematosis: *Treponema pallidum* variedad S es responsable de la sífilis; las otras tres producen treponematosis endémicas: *Treponema pallidum* variedad M produce el bejel y *Treponema pallidum pertenue* es el agente causal del pian, dos treponematosis no venéreas que aparecen en África, mientras que *Treponema pallidum carateum* es el agente de la pinta o carate, treponematosis propia de América latina.

Treponema pallidum no se puede cultivar in vitro y las técnicas de laboratorio no permiten distinguir los diferentes treponemas.

Métodos diagnósticos [16, 49]

Examen directo. Resulta poco útil en las localizaciones bucales, debido a la presencia habitual de espiroquetas.

Diagnóstico serológico. La imposibilidad de cultivar *Treponema pallidum* ha obligado a desarrollar métodos de diagnóstico indirecto: de este modo, el diagnóstico de la sífilis es esencialmente serológico (Cuadro II). El serodiagnóstico se basa en la asociación de una prueba no treponémica (no específica) y una prueba treponémica (específica).

Pruebas no treponémicas o reagínicas. Emplean un antígeno no treponémico (cardiolipina) y son técnicas de aglutinación (*venereal disease research laboratory* [VDRL] y *rapid plasma reagin test* [RPR]). La VDRL permite medir de forma semicuantitativa el título de anticuerpos mediante diluciones sucesivas del suero: el título es el inverso de la última dilución que aún da reacción positiva y su valor es de 1-1.024 unidades con razón 2. Son técnicas simples, baratas, rápidas y sensibles que presentan la ventaja de positivizarse precozmente (en los 5-10 días posteriores a la aparición del chancro). El principal interés de la VDRL es que permite el seguimiento terapéutico: el descenso significativo (al menos de dos diluciones) del título de anticuerpos indica respuesta favorable al tratamiento. Su negativización es el mejor criterio serológico de curación. Su principal inconveniente es la existencia de reacciones no específicas (falsos positivos), por lo que se emplean para la detección sistemática, confirmándose a continuación la positividad mediante las pruebas treponémicas.

Pruebas treponémicas. Específicas, más sensibles y que se positivizan antes que las pruebas reagínicas, emplean antígenos treponémicos:

- la *Treponema pallidum haemagglutination assay* (TPHA), poco costosa, es una prueba de primera elección para detectar sistemáticamente la sífilis y se emplea asociada a la VDRL; excepto en los 5 primeros días del chancro, la TPHA negativa excluye la sífilis, mientras que si la TPHA es positiva, salvo en los casos muy inusuales de falsos positivos, establece el diagnóstico de sífilis reciente o antigua. Sin embargo, constituye un mal reflejo de la evolución de la enfermedad, pues sus títulos no se modifican con el tratamiento;
- la inmunofluorescencia indirecta o *fluorescent Treponema antibody absorption test* (FTA-abs): se trata de una técnica complicada y difícil de estandarizar, pero presenta como ventajas su precocidad (casi simultánea al chancro), su gran sensibilidad y especificidad y la posibilidad de detectar anticuerpos de la clase inmunoglobulinas (Ig) M (que indican sífilis evolutiva, pero no forzosamente reciente: es muy útil en el niño que presenta serología positiva).
- otras pruebas treponémicas: la prueba de inmovilización del treponema o prueba de Nelson ha sido abandonada; las técnicas inmunoenzimáticas, más costosas, pero de interpretación más objetiva, son un alternativa al TPHA; el *western blot,* todavía más sensible y específico, se ha aplicado a la sangre fetal para el diagnóstico de sífilis congénita.

Reacción de amplificación genómica. Las pruebas que emplean la reacción en cadena de la polimerasa (PCR) aún no forman parte de la práctica habitual, pero

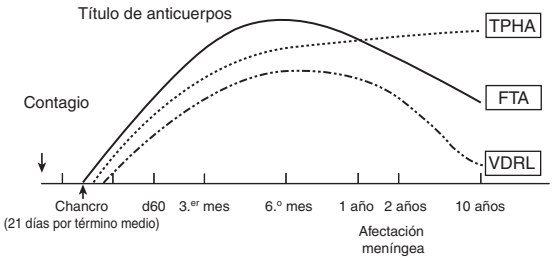

Figura 3. Evolución serológica. TPHA: *Treponema pallidum haemagglutination assay*; FTA: *fluorescent Treponema antibody absorption test*; VDRL: *venereal disease research laboratory*.

pueden ser útiles para detectar fragmentos de *Treponema pallidum,* especialmente en el líquido amniótico, para la detección precoz de la sífilis congénita; sin embargo, la sensibilidad es menor en el líquido cefalorraquídeo (LCR) o en el suero. Por último, la PCR es específica de los treponemas patógenos, pero no permite diferenciar las subespecies.

Histología. Sin ser específica, la histología puede indicar sífilis secundaria cuando la imagen descubre un infiltrado inflamatorio dérmico en el que predominan los linocitos y, sobre todo, los plasmocitos con alteración de los vasos. Con tinción argéntica (Whartin-Starry), se pueden evidenciar las espiroquetas.

Diagnóstico positivo y control del tratamiento

Sólo se describirá el diagnóstico de la sífilis común (para el diagnóstico de la neurosífilis o de la sífilis que aparece a lo largo de la infección por el VIH, se remite al lector al artículo correspondiente de esta misma obra) [49].

En los primeros días, el diagnóstico de la sífilis primaria se basa en la observación directa del chancro; más adelante, se positivizará la serología. El diagnóstico del resto de los estadios se basa esencialmente en la serología y, con menos frecuencia, en las muestras obtenidas a partir de las sifílides secundarias no bucales.

Cronología e interpretación de las pruebas serológicas estándar en la sífilis común. Para afirmar o descartar la sífilis, suele ser suficiente la asociación de una prueba treponémica (TPHA o FTA) y otra no treponémica (cuadro II). La FTA se positiviza primero (casi de forma simultánea al chancro). La VDRL se suele positivizar después de la TPHA, pero no siempre. En ausencia de tratamiento, el título de anticuerpos aumenta con rapidez (Fig. 3): las pruebas treponémicas se mantienen positivas en todos los estadios, mientras que la VDRL tiende a veces a negativizarse espontáneamente en la fase tardía. Cuando el tratamiento se administra de forma muy precoz, como en los primeros días del chancro, la serología aún negativa persistirá; de igual forma, si el paciente ha sido tratado precozmente en el transcurso de la sífilis primaria, se puede obtener una negativización de la VDRL en menos de 6 meses y, con menos frecuencia, de la TPHA. Por el contrario, cuando el tratamiento es más tardío, a veces se negativiza la VDRL después de algunos años, mientras que las reacciones frente al antígeno treponémico se suelen mantener positivas («cicatriz serológica»).

Control del tratamiento. En la práctica, el control terapéutico se efectúa sobre el descenso del título de VDRL, debido a que los títulos de TPHA o de FTA permanecen relativamente estables. Los títulos de VDRL deben dividirse al menos por 4 (dos diluciones) en 3 o 6 meses, y negativizarse al cabo de 1 año (sífilis primaria), 2 años (sífilis secundaria) o 4 años (sífilis latente precoz). De hecho, la disminución de los títulos de VDRL suele ser mucho más lenta y su negativización no supera el 60% de los casos varios años después de finalizar el tratamiento. Pero si la VDRL negativa es un excelente criterio de curación de la sífilis, la ausencia de negativización no indica el fracaso del tratamiento: en caso de tratamiento tardío, se suelen observar tasas residuales (ausencia de evolución de los títulos entre dos muestras). Así pues, el control de la sífilis tratada se basa en el análisis serológico cada 3-6 meses hasta la negativización de la VDRL o, más a menudo, hasta la obtención de títulos residuales.

Tratamiento

Es una enfermedad de transmisión sexual, por lo que no hay que olvidar la detección y el tratamiento en la pareja (utilidad del tratamiento instantáneo con penicilina-benzatina), así como investigar otras infecciones, especialmente por *Chlamydia trachomatis*.

Medios

La penicilina sigue siendo el tratamiento de elección, sobre todo por su escaso coste y la ausencia de resistencias.

Las ciclinas (doxiciclina) representan una alternativa en caso de alergia a la penicilina, pero están contraindicadas durante el embarazo.

Aunque menos eficaces, los macrólidos pueden estar indicados cuando existe alergia a la penicilina e imposibilidad de administrar ciclinas (mujer embarazada o niños pequeños), pero en este caso es preferible la desensibilización a la penicilina.

Indicaciones

El esquema propuesto es el del Center for Disease Control (CDC). La elección depende del estadio de la enfermedad y de la existencia de alteraciones neurológicas, inmunodepresión o contraindicaciones a la penicilina.

En caso de sífilis precoz (sífilis primaria y secundaria, sífilis latente de menos de 1 año de evolución: historia de sífilis primaria o secundaria en el año precedente, asociada a serología positiva), se recomienda una inyección intramuscular única de 2,4 millones de unidades de penicilina-benzatina. En caso de alergia a la penicilina, la alternativa es la doxiciclina (200 mg/d) durante 15 días; si la doxiciclina está contraindicada, se recomienda la desensibilización a la penicilina.

En caso de sífilis tardía (sífilis terciaria, sífilis latente de más de 1 año de evolución o indeterminada, exceptuando la neurosífilis), son necesarias tres inyecciones intramusculares de 2,4 millones de unidades de penicilina-benzatina, con una semana de intervalo. Cuando exista alergia a la penicilina, se practicará una punción lumbar: si el LCR es normal, se administrará doxiciclina (200 mg/d) durante 4 semanas. Si existe meningitis, se tratará como la neurosífilis.

En caso de neurosífilis clínica, el CDC recomienda la penicilina G a dosis de 12-24 millones de unidades al día por vía intravenosa, durante 10-14 días, que sólo asegura una concentración treponemicida en el LCR. Por tanto, no existe alternativa en caso de alergia confirmada a la penicilina, siendo necesaria la desensibilización.

Cuando la sífilis se adquiere a lo largo de la infección por VIH, en general se plantea la punción lumbar sistemática. En este caso, suele indicarse el tratamiento propio de la neurosífilis.

Algunos autores proponen prevenir la reacción de Jarisch-Herxheimer (exacerbación febril de los síntomas de la sífilis durante los primeros días del tratamiento, con independencia de la dosis), benigna, mediante la administración de prednisolona (0,5 mg/kg/d) la víspera y los tres primeros días del tratamiento.

Otras treponematosis

Dentro de las treponematosis no venéreas, se incluyen el pian, la pinta y la sífilis endémica (bejel). Su tratamiento médico se basa en la inyección de penicilina retardada (administración única de 2,4 millones de unidades).

Pian

Es la treponematosis producida por *Treponema pertenue*. Esta afección se observa en África central, este de África y sur del Pacífico. La transmisión es cutánea, por contacto directo con un paciente contagioso. Requiere la existencia de una lesión cutánea inicial, que favorece la penetración del microorganismo. Las lesiones primarias se localizan sobre todo en las piernas y en las nalgas. Las alteraciones ORL se observan especialmente en la fase secundaria. Éstas consisten en papilomas recubiertos de exudado blanquecino y se localizan alrededor de la boca, siendo clásicas las deformaciones de la pirámide nasal. Las lesiones regresan y la enfermedad puede permanecer latente durante varios años. Después, en un estadio tardío, aparecen lesiones osteíticas mutilantes de la cara (erosión nasal, erosión maxilar) y del paladar.

Pinta

Se produce por *Treponema carateum* y se observa en América central y en Sudamérica. Es una enfermedad infecciosa exclusivamente cutánea que puede afectar a la cara. La lesión inicial es una pápula que aparece 7-30 días después de la contaminación. Las pápulas confluyen lentamente. Las lesiones secundarias adoptan aspecto circinado, psoriásico o maculopapuloso y se pigmentan (primero son rojas y después se vuelven azules). Las lesiones tardías se despigmentan dejando secuelas acrómicas o discrómicas de color marrón.

Bejel

Es la denominación que recibe la sífilis endémica no venérea en Oriente Medio. Se observa en las regiones áridas, en África subsahariana, en Oriente Medio, en África central y en Australia. La transmisión se produce a través de recipientes alimentarios (vasos, platos, etc.) utilizados de forma comunitaria, por lo que predomina la localización bucal. Las lesiones precoces y tardías se parecen respectivamente a las lesiones primarias y terciarias de la sífilis.

■ Afecciones producidas por micobacterias

Tuberculosis

Etiología

Las micobacterias son bacilos aerobios, inmóviles, no esporulados, cuyas paredes bacterianas, ricas en lípidos, les confieren carácter hidrófobo. Esto explica su relativa resistencia a numerosos desinfectantes [62]. Existen muchas cepas de micobacterias, que se pueden agrupar en dos categorías:

- las micobacterias atípicas, no tuberculosas, son oportunistas y no participan en localizaciones bucales ni nasosinusales, pero a veces pueden aparecer en localizaciones cervicales, sobre todo en los pacientes inmunodeprimidos;
- las micobacterias tuberculosas, dentro de las que se incluyen *Mycobacterium tuberculosis humanis* y *Mycobacterium tuberculosis bovis*. Esta última se asocia clásicamente a localizaciones ORL. Antes de la era de la pasteurización de la leche, es probable que la contaminación se produjera de forma directa a partir de los productos lácteos no pasteurizados [97].

Epidemiología

Desde el punto de vista epidemiológico, la tuberculosis afecta a un tercio de la población mundial (1,7 mil millones de pacientes enfermos) con 8 millones de casos nuevos cada año [51]. Después de una clara disminución de la afección hasta 1985, su incidencia está aumentando desde los años 80 debido a la aparición del VIH [62], el crecimiento demográfico, especialmente en las zonas urbanas, la pobreza y la migración de las poblaciones.

En algunos países, como es el caso de Francia, la tuberculosis ha pasado de 60 casos por 100.000 habitantes en 1972, a 10,8 en 2001. No obstante, existen diferencias muy claras en l'Île-de-France, cuya incidencia permanece estable desde 1997 con alrededor de 27 casos por cada 100.000 habitantes, es decir, cuatro veces más que la media nacional fuera de l'Île-de-France, que se halla en constante disminución hacia 7/100.000 habitantes [99].

Esta disparidad geográfica se observa además con respecto a la edad del diagnóstico. Así, mientras que la incidencia aumenta con la edad en el conjunto de Francia, en l'Île-de-France, el tramo de 25-39 años parece el más afectado. Estas diferencias se observan también en la mayoría de las grandes metrópolis occidentales.

Se ha demostrado la importancia de otros factores sociodemográficos: en la población de nacionalidad extranjera, especialmente en la que proviene de países muy endémicos, el riesgo de tuberculosis se multiplica por 9 (57 frente a 6,2/100.000 habitantes). También se han descrito como factores de riesgo la precariedad y el hacinamiento [57, 88].

Por último, el número de casos de tuberculosis pulmonar en el origen del diagnóstico de sida se ha estabilizado desde la introducción en 1996 de las potentes asociaciones de antirretrovirales, pero la proporción de pacientes que presentan tuberculosis pulmonar a lo largo de la fase sida de la infección por VIH no ha dejado de aumentar hasta alcanzar el 11% en 2001 [100]. Además del constante incremento de la incidencia, se constata una evolución de las manifestaciones clínicas: las localizaciones ORL fueron durante mucho tiempo secundarias y aparecían asociadas a las formas pulmonares, mientras que en la actualidad, aunque poco frecuentes, no son excepcionales las formas ORL primarias. Este es el caso, por ejemplo, de las localizaciones laríngeas [54], nasales [21, 50] y orofaríngeas [53, 75].

Desde el punto de vista epidemiológico, las localizaciones bucales y nasosinusales siguen siendo poco frecuentes. En una revisión de la literatura anglosajona [18], se recopilaron 35 casos de tuberculosis nasal. En cuanto a las localizaciones faríngeas, la más común fue la afección rinofaríngea, por delante de las localizaciones amigdalinas y las lesiones de la pared faríngea posterior. Las lesiones bucales parecen excepcionales y surgen a menudo en pacientes inmunodeprimidos [8].

Patogenia

Se sospecha que la contaminación de estas regiones se produce por mecanismo múltiple:

- inoculación local por inhalación de aire con bacilos en suspensión (rinofaringe, fosas nasales [27], rinofaringe) [97]. La inoculación puede hacerse a partir del medio exterior, pero también a partir de un foco pulmonar endógeno;
- inoculación por lesiones de rascado (localización nasal);
- inoculación por vía sanguínea o linfática a partir de un foco desconocido, de ahí el aspecto de localización primitiva, o a partir de un foco confirmado (pulmonar por vía hematógena o mucoso por vía linfática). La difusión linfática produce las adenopatías cervicales tuberculosas que se observan en ORL, en las que el foco primitivo suele ser rinofaríngeo [94].

La escasa frecuencia de las localizaciones bucales y nasosinusales podría explicarse por la relativa resistencia de dichas mucosas a esta infección gracias al flujo mucociliar y a la riqueza de tejido linfoide. Por tanto, para que se produzcan, es necesaria la participación de algunos factores favorecedores, tanto generales como locales (herida mucosa, inflamación local).

La penetración del microorganismo implica entonces una reacción inflamatoria con aflujo de polimorfonucleares neutrófilos. A medida que se desarrolla la inmunidad celular, estas células son reemplazadas por macrófagos y linfocitos. En este estadio, la lesión tiene aspecto de hiperplasia mucosa de tipo inflamatorio. Después, cuando los macrófagos se convierten en las células principales, la lesión típica se caracteriza por una zona central compuesta de células gigantes (células de Langhans), una zona media constituida por células epiteliodes que contienen el bacilo de Koch y una zona periférica rica en linfocitos y fibroblastos. De este modo, la lesión adquiere el aspecto de un granuloma exofítico. De forma secundaria, y como consecuencia de la desintegración de los macrófagos y de los bacilos que éstos contienen, aparece la necrosis caseosa central. Estas placas de necrosis caseosa pueden calcificarse, pero también pueden confluir ofreciendo el aspecto clínico de absceso frío [51]. Por lo general, las manifestaciones bucales y nasosinusales de la tuberculosis son síndromes tumorales, síndromes infecciosos subagudos o se descubren indirectamente ante localizaciones ganglionares.

Manifestaciones bucales y nasosinusales

Localizaciones nasosinusales

Clásicamente, las manifestaciones nasales de la tuberculosis presentan tres aspectos: el lupus nasal y el tuberculoma, paucibacilares, y la tuberculosis ulcerosa por inoculación secundaria, que es pluribacilar [27].

Desde el punto de vista clínico, las manifestaciones no son específicas. Los signos funcionales son banales. Consisten en rinorrea mucopurulenta, e incluso sanguinolenta, rinitis costrosa y obstrucción nasal. La rinoscopia revela, tras la ablación de las costras, una mucosa elevada con finas granulaciones rojas, parduscas, que a veces son confluentes. La piel puede estar infiltrada por lupomas, que adquieren coloración amarillenta y que corresponden a la presencia de necrosis caseosa. Se pueden ulcerar, provocando lesiones superficiales o profundas típicamente indoloras (Fig. 4). Otras veces, el cuadro clínico es el de una masa seudotumoral, exofítica, que sangra al contacto, pediculada o sésil, de consistencia blanda (tuberculoma) que recuerda a las neoplasias malignas [77]. Las lesiones nasales se localizan ante todo en la pared lateral de las fosas nasales [50] y en la parte anterior del tabique [21], siendo excepcional la afectación sinusal [12].

Figura 4. Lupus tuberculoso (fotografía por cortesía de la red Dermatrop).

Puede evolucionar de forma espontánea, produciendo complicaciones locales y perforación septal. Gracias a la antibioticoterapia antituberculosa, las alteraciones óseas son excepcionales hoy en día.

Localización nasofaríngea

Es la localización faríngea más común. Con frecuencia se diagnostica tras el descubrimiento de adenopatías cervicales tuberculosas, ante las que debe buscarse sistemáticamente. En este caso, suelen ser asintomáticas y aparecen en la fibroendoscopia como una simple hiperplasia de tejido linfoide, ulceración o lesión seudotumoral [53, 96]. Cuando es sintomática, las manifestaciones clínicas son las propias del síndrome tumoral del cavum, con obstrucción nasal, rinolalia, epistaxis, rinorrea e incluso repercusión otológica (hipoacusia y otitis serosa). La endoscopia revela una masa exofítica granulomatosa. Las técnicas de diagnóstico por imagen, tomografía computarizada (TC) y resonancia magnética (RM), permiten confirmar que este «tumor» carece de carácter invasivo.

Localización orofaríngea

Las localizaciones en la cavidad oral son excepcionales. Por lo general, se deben a la penetración del microorganismo a través de heridas mucosas previas. Se suelen localizar en las encías, el paladar o en el suelo de la boca y tienen aspecto de ulceraciones indoloras [62]. Se han descrito ulceraciones linguales en casos concretos de inmunodepresión y de localizaciones pulmonares [8]. Las lesiones orofaríngeas suelen afectar a la región amigdalina [97]: la amígdala puede aparecer simplemente hipertrofiada o ser asiento de ulceración o de lesión exofítica (que de entrada sugiere lesión maligna). Los signos clínicos son disfagia alta y odinofagia; también puede existir alteración del estado general. El resto de paredes de la orofaringe no están exentas del riesgo de afección [45].

Diagnóstico

La biopsia orienta el diagnóstico, que se basa en el aislamiento de la micobacteria. Fuera de las zonas endémicas, el primer diagnóstico que sugieren estas lesiones es el de una lesión maligna, lo que naturalmente conduce a una biopsia. Desde que el análisis anatomopatológico revela la existencia de inflamación gigantocelular, aunque falte la necrosis caseosa, se debe pensar en la tuberculosis. A partir de entonces, todo debe dirigirse a identificar el microorganismo y a buscar las lesiones asociadas. A veces, el bacilo se observa en los cortes histológicos con tinciones especiales (Ziehl-Nielsen).

La identificación del microorganismo se basa en las muestras obtenidas: nasal, análisis del esputo, intubación gástrica y cultivo de las piezas de biopsia. Para que el cultivo de las muestras en el medio específico de Löwenstein sea positivo, se necesitan 4-6 semanas. Éste es indispensable, ya que se trata de la única prueba que permite la identificación precisa del microorganismo y la práctica del antibiograma, imprescindible si se tiene en cuenta la aparición de resistencias. Las técnicas modernas, como la PCR, permiten establecer el diagnóstico de forma más precoz, pero nunca sustituyen al cultivo.

La intradermorreacción (IDR) es a menudo difícil de interpretar en muchos países debido a la generalización de la vacuna con el bacilo de Calmette y Guérin (BCG). Suele ser positiva. Sólo tiene valor si es positiva en el paciente no vacunado, si es flictenular o si el diámetro de la zona de induración aumenta más de 5 mm con respecto a una IDR anterior [51]. La IDR negativa no tiene valor en caso de inmunodepresión.

Por último, hay que investigar la existencia de lesiones pulmonares mediante radiología simple, tomografía computarizada o fibroendoscopia con aspiración.

Tratamiento

El tratamiento de las localizaciones bucales y nasosinusales es médico y se basa en la poliquimioterapia antituberculosa. La asociación utilizada de forma clásica es la triterapia (rifampicina 10 mg/kg, isoniazida 4-5 mg/kg y pirazinamida 25 mg/kg), a la que se puede añadir etambutol. El tratamiento se mantiene durante 2-3 meses con la triterapia y después se prolonga 4-6 meses con la biterapia (isoniazida y rifampicina). Cualquier evolución anormal debe sugerir la aparición de resistencia. Tampoco se debe descartar la existencia de una afección neoplásica concomitante en esta situación basal debilitada, por lo que no hay que dudar en repetir las biopsias en caso de que la evolución no sea la esperada.

Lepra

Etiología

La lepra es una enfermedad infecciosa producida por *Mycobacterium leprae* (bacilo de Hansen), que es ácido-alcohol resistente. Este microorganismo es un parásito intracelular que se multiplica en los macrófagos. Por tanto, no puede cultivarse. Sin embargo, se dispone de modelos animales de la enfermedad por inoculación al ratón o al armadillo, en los que el número de bacilos se duplica en 12-13 horas. En esta enfermedad, se afecta especialmente la región nasosinusal, pues a este nivel se concentran los microorganismos en las formas más contagiosas de la misma.

Epidemiología

Esta afección sigue siendo un verdadero azote a pesar de los programas de lucha elaborados por la Organización Mundial de la Salud (OMS). Se calcula que se producen 600.000 nuevos casos cada año y que existen 20 millones de personas afectadas en el mundo [43]. Su prevalencia mundial es de 1,4/10.000 habitantes. Se observa sobre todo en África tropical, Asia tropical, Extremo Oriente, América central, Sudamérica y en las islas del Pacífico. También es endémica en el norte de África, en Oriente Medio y en el sur de Europa. Asimismo, puede aparecer en nuestro medio en la población inmigrante, por lo que no debe ser ignorada.

Figura 5. Lepra: forma tuberculoide (fotografía por cortesía de la red Dermatrop).

Fisiopatología o historia natural

Es una afección poco contagiosa. El mecanismo de transmisión no se conoce bien aún (contaminación por contacto cutáneo, contaminación aérea a partir de microgotas procedentes de la mucosidad nasal rica en bacterias). Después, el modo de penetración en el organismo es directo por vía cutánea o por vía respiratoria. La vía digestiva no parece contaminante. La contagiosidad requiere un contacto estrecho y depende directamente del carácter bacilífero y de la inmunidad del paciente. En las zonas endémicas, las dos terceras partes de las personas en contacto con los enfermos presentarán infección subclínica inmunizante en los 2 años que siguen a la exposición regular. La presencia de IgA anti-*Mycobacterium leprae* en la saliva podría desempeñar un papel protector local [70]. La afección es responsable de la disminución de la inmunidad celular. El carácter bacilífero dependerá directamente de esta disminución de la inmunidad, que condiciona también las distintas formas clínicas descritas por Ridley [73].

- Forma indeterminada: es la forma de inicio después de una incubación de 2-10 años. Puede evolucionar hacia la curación o hacia la forma evolucionada.
- Forma tuberculoide (Fig. 5): es una forma poco bacilífera. La inmunidad celular está poco alterada. Las manifestaciones son esencialmente cutáneas, en forma de granulomas con predominio de células epiteliodes (este aspecto histológico recuerda mucho al de la tuberculosis, pero las lesiones contienen el bacilo de Hansen y no el bacilo de Koch), y nerviosas, por afectación de las vainas nerviosas, lo que produce déficit neurológicos y trastornos tróficos graves que pueden llegar a producir un mal perforante, osteólisis y amputaciones. De este modo, la lepra constituye la primera causa de neuropatía periférica en el mundo [43].
- Forma lepromatosa (Fig. 6): es la forma pluribacilar. La inmunidad celular está muy disminuida. Las

Figura 6. Lepra: forma lepromatosa (fotografía por cortesía de la red Dermatrop).

lesiones son difusas y afectan a la piel y a la mayor parte de los tejidos. En esta forma, se observa gran cantidad de microorganismos en la mucosa nasal. Desde el punto de vista histológico, las lesiones granulomatosas, o lepromas, se caracterizan por la presencia de macrófagos muy diferenciados (histiocitos), incluso vacuolares: las células de Virchow. Estas grandes células se disponen en acúmulos. Su núcleo es claro, hipertrófico e irregular, con un citoplasma vacuolar repleto de numerosos bacilos de la lepra.

- Formas intermedias o borderline que, según el predominio de las lesiones, pueden ser lepromatosas o tuberculoides. Esta afección también puede complicarse con reacciones inmunitarias de dos tipos que pueden modificar de forma brusca un estado clínico relativamente estable [52]:
  - por inmunocomplejos circulantes, en las formas lepromatosas o intermedias. Pueden desencadenar esta reacción el tratamiento, un shock emocional, una infección intercurrente o una vacunación.
  - por restauración rápida de la inmunidad celular durante el tratamiento en las formas lepromatosas intermedias o por la disminución de esta inmunidad en las formas tuberculoides intermedias, que evolucionan hacia la forma lepromatosa.

Manifestaciones clínicas

Manifestaciones nasosinusales

Son las principales manifestaciones en la forma lepromatosa y se deben a la presencia de gran cantidad de *Mycobacterium leprae* en la mucosa pituitaria. El cuadro clínico es el de la rinitis congestiva, con rinorrea serosa, obstrucción nasal bilateral, y a veces de epistaxis de escasa abundancia, espontáneas o provocadas. En la exploración rinoscópica, la mucosa aparece hiperémica, recubierta de abundantes secreciones, muy ricas en bacilos. Más adelante, las secreciones se vuelven mucopurulentas. En este estadio, la exploración de las fosas nasales descubre una mucosa de aspecto mamelonado, elevada por salientes irregulares, en ocasiones confluentes, de color blanco amarillento (lepromas), que no suelen sobrepasar la altura del cornete medio. Es clásica la aparición de una zona decolorada de 5-10 mm de diámetro a nivel de la cabeza del cornete medio y del tabique, por detrás de la unión cutaneomucosa: es el signo de Le Mée [28]. Las costras nasales son frecuentes. También se observan trastornos de la sensibilidad de las fosas nasales, que pueden ser parciales o completos, en función de lo avanzada que esté la enfermedad. Estos trastornos favorecen las lesiones traumáticas cuando se quiere retirar las costras [82]. Por último, los lepromas se ulceran, conduciendo en el ultimo estadio a denudaciones óseas y cartilaginosas que evolucionan hacia destrucciones septales, palatinas y de los huesos propios, lo que provoca graves deformaciones nasales (nariz en silla de montar), parecidas a las que se observan en la sífilis congénita [7, 42].

La alteración sinusal es frecuente. Mediante la exploración endoscópica se descubren pólipos con punto de partida etmoidal en el 36% de los enfermos [84]. Las técnicas de diagnóstico por imagen confirman la afección etmoidal en el 80% de los casos, pero el resto de los senos se afectan con menos frecuencia (senos maxilares 60%, senos frontales 20% y senos esfenoidales 15%) [85].

En las formas tuberculoides, la afectación nasal suele ser subclínica. Sin embargo, la mucosa nasal sigue siendo un reservorio de microorganismos y los estudios biópsicos de la mucosa nasal con análisis inmunohistoquímico del infiltrado celular confirman las lesiones, lo que contrasta con el aspecto sano que presenta la mucosa en la superficie. Se observan gigantescas células caliciformes, disminución del número de neurofilamentos, aumento del número de linfocitos CD 68 en la lámina propia, aumento de la tasa de CD4 y disminución del número de CD8 [37]. Otros estudios han confirmado en las formas tuberculoides la presencia de lesiones sospechosas en el 51% de las tomas efectuadas (granulomas de macrófagos con presencia de microorganismos, granulomas de células epitelioides y alteraciones nerviosas) [86]. Estas observaciones corroboran el hecho de que la mucosa nasal es una localización primaria de la enfermedad, por lo que puede ser interesante practicar biopsias nasales precoces a las personas que están en contacto con los pacientes afectados. Entre estas dos formas polares (lepromatosa y tuberculoide), se pueden observar todos los aspectos intermedios.

Otras mucosas afectadas

Las lesiones bucales son poco frecuentes y se observan en los estadios avanzados de la enfermedad. Los labios pueden estar infiltrados por lepromas nodulares o difusos que los deforman. Estos lepromas terminan por ulcerarse, se recubren de costras en la cara externa de los labios y cicatrizan dejando una fibrosis que adelgaza el labio. La lengua puede verse afectada por la infiltración nodular. La evolución hacia la fibrosis retráctil puede desembocar al final en la anquiloglosia. La ulceración de los lepromas de la bóveda palatina y la osteítis secundaria que se produce pueden conducir a una comunicación buconasal. Las alteraciones neurológicas son a veces muy indicativas de la enfermedad, especialmente por parálisis del velo [65].

La afectación laríngea es inusual bajo la forma de lepromas en la epiglotis, de los pliegues vestibulares y de las cuerdas vocales. Excepcionalmente, el primer síntoma de la enfermedad puede ser la disnea aguda [13].

Alteraciones faciales

Las lesiones cutáneas originan el aspecto característico de «facies leonina» (Fig. 7). En la forma lepromatosa, las

Figura 7. Lepra: facies leonina.

alteraciones de los huesos de la cara son tardías y frecuentes. Comprenden la invasión del hueso maxilar y de los huesos propios de la nariz.

Diagnóstico

Examen directo

En ausencia de cultivo posible, el diagnóstico se basa en la identificación de *Mycobacterium leprae* por examen directo. Las muestras se obtienen a partir de:

- las fosas nasales, en las que el moco se recoge mediante cepillado a nivel del tabique nasal o del cornete inferior;
- la piel de la zona lesional o del lóbulo de la oreja, del dorso del anular o del dedo medio, lugares donde los bacilos se multiplican rápidamente y persisten. La piel se pinza con los dedos para expulsar la sangre y después se incide con una hoja de bisturí; por último, la dermis expuesta se elimina con la superficie de la hoja.

En ambos casos, el material obtenido se extiende y se tiñe con el método de Ziehl-Nielsen. En las formas intermedias, a veces es difícil evidenciar la existencia de bacilos; en las formas tuberculoides puede llegar a ser imposible. Así, el índice bacilar se corresponde con la forma evolutiva de la enfermedad (pluribacilar en las formas lepromatosas o intermedias, poco bacilíferas en las formas tuberculoides). Se desarrollan técnicas de biología molecular de las muestras endonasales obtenidas [48] e incluso técnicas de cromatografía en capa fina que permiten definir el perfil lipídico a partir de muestras nasales, ayudando así a diferenciar las formas lepromatosas de las formas tuberculoides [83].

Prueba de la lepromina

La lepromina es una suspensión de *Mycobacterium leprae* muertos. La prueba se efectúa mediante inyección intradérmica de lepromina y se lee al cabo de 4 semanas. No permite establecer el diagnóstico, pero sí apreciar el grado de inmunidad celular que ha desarrollado el paciente y, de esta forma, clasificar la enfermedad: en las formas lepromatosas, la inmunidad celular está disminuida con anergia cutánea a la lepromina, mientras que en la forma tuberculoide, la reacción cutánea a la lepromina es muy intensa.

Principios terapéuticos

Tratamiento curativo

Sea cual sea la forma, el tratamiento de la lepra es largo y se basa en la asociación de antibióticos recomendada por la OMS. El tratamiento del paciente se decide en función del índice bacteriano (número de bacilos visibles en el frotis) y del índice morfológico (proporción de bacilos alterados y sanos).

Para la elección terapéutica, es preciso distinguir los pacientes multibacilares (forma lepromatosa o lepromatosa intermedia) de los pacientes poco bacilíferos (formas tuberculoide y tuberculoide intermedia). En los pacientes multibacilares, el tratamiento se basa en la asociación rifampicina-clofazimina-dapsona. Estos pacientes deben aislarse hasta la desaparición de la contagiosidad, lo que puede tardar varios días cuando se emplea rifampicina (bactericida) por vía sistémica 1-2 días consecutivos al mes a dosis de 600 mg/d (450 mg en caso de que el peso sea inferior a 35 kg). Esta dosificación sólo es posible gracias al largo tiempo de regeneración de *M. leprae*. Un problema esencial es su elevado coste. La clofazimina, antibiótico bacteriostático, se prescribe a dosis de 50 mg/d o 100 mg tres veces por semana. La dapsona es un antibiótico bacteriostático, poco costoso, que se prescribe a dosis de 2 mg/kg sin sobrepasar 100 mg/d. En monoterapia, induce resistencias. Los pacientes se tratan durante 2 años y se vigilan durante 5 [43]. Para disminuir la contagiosidad, se han propuesto también tratamientos locales, ya que la rifampicina administrada por vía general no aparece en las secreciones nasales. También se ha propuesto su empleo por vía local intranasal; la fuerte concentración local, sin paso sistémico, asegura la reducción significativa de *Mycobacterium leprae* en las fosas nasales [59]. El ácido fusídico en aplicación local dos veces al día durante 4 semanas también reduce la contagiosidad [58].

En las formas poco bacilíferas, el tratamiento se basa en la asociación rifampicina-dapsona durante 1 año.

Los cuidados locales residen en la adecuada limpieza de las costras, la aplicación local de pomada cicatrizante y el lavado de las fosas nasales [28].

El tratamiento quirúrgico está indicado para el tratamiento de las secuelas, especialmente la deformación en silla de montar, siempre que los enfermos estén curados o estabilizados después de 3 años tanto desde el punto de vista clínico como bacteriológico.

Tratamiento preventivo

En las zonas endémicas, las dos terceras partes de los contactos presentan infección subclínica los dos años siguientes a la exposición regular; en esta población, el 1% de los pacientes desarrolló la enfermedad y sólo se declaró un 2% de formas lepromatosas. La identificación de este grupo de riesgo y la profilaxis son imposibles. En los niños en contacto con pacientes lepromatosos se puede plantear la prevención mediante BCG o la asociación dapsona-rifampicina durante 6 meses [43].

■ Afecciones producidas por «Klebsiella rhinoscleromatis»: rinoescleroma

Etiología

Las klebsiellas son enterobacterias, bacilos gramnegativos. Las cepas pueden diferenciarse según la especificidad de sus antígenos capsulares: se han descrito más de 75 tipos capsulares. Algunos presentan un tropismo

preferente por las fosas nasales: son *Klebsiella ozenae,* responsable de la ocena, y *Klebsiella rhinoscleromatis,* responsable del rinoescleroma. Estas bacterias no son huéspedes habituales y su presencia es siempre patógena. El término rinoescleroma se aplica a las afecciones nasales que son el modo habitual de la enfermedad: la alteración nasal se observa en el 96% de los casos [95], pero en realidad, todas las vías respiratorias y las vías digestivas superiores pueden verse afectadas, casi siempre asociadas a una localización nasal, aunque a veces de forma primitiva: se habla entonces de escleroma.

Epidemiología

El escleroma es una afección endémica que afecta a diversas regiones del mundo, para las que no es posible encontrar una unidad climática que explique su desarrollo [29]. Estas zonas endémicas suelen ser tropicales, húmedas o secas, planas o elevadas y pertenecen a los cuatro continentes:

- África: el escleroma es endémico en Egipto y en África negra. Se han descrito casos más esporádicos en el Magreb, especialmente en Marruecos, en los pacientes que viven en regiones de clima seco, desértico o semidesértico [87];
- Asia: las zonas endémicas se localizan en India, Indonesia y China;
- América: se describen focos en Sudamérica y en América central. También se ha observado un aumento de los casos en Estados Unidos, sobre todo en la población inmigrante que procede de zonas endémicas [4, 5]. Esta afección ha sido añadida a la lista de infecciones oportunistas que aparecen en el SIDA [6];
- Europa: las zonas más endémicas se encuentran en Europa del Este (Ucrania). Se han observado focos menores en Italia [24].

Fisiopatogenia o historia natural

La patogenia de esta infección no se conoce bien. La evolución suele ser lenta, en varios años, y el diagnóstico a menudo es tardío. Las fosas nasales se afectan de forma primitiva, lo que puede indicar una transmisión por vía respiratoria [47]. Los estudios experimentales en los animales han demostrado que después de la inoculación intravenosa de triturados obtenidos a partir de pacientes afectados, las muestras bacteriológicas descubren *Klebsiella rhinoscleromatis* en el frotis nasal en el 36,7% de los casos, en la laringe en el 30% y en los pulmones en el 20% de los mismos. Los estudios biópsicos descubren las lesiones típicas en el 66,7% de las biopsias nasales, en el 46,7% de las biopsias laríngeas, en el 26,7% de las biopsias pulmonares y en el 20% de las biopsias hepáticas [38]. La penetración submucosa del microorganismo y su posterior multiplicación originan una inflamación en la que inicialmente se produce proliferación de capilares y después aflujo de polimorfonucleares neutrófilos. Sin embargo, son incapaces de fagocitar de forma eficaz a las bacterias. En una segunda fase, entran en juego los histiocitos, que fagocitan los restos de polimorfonucleares y las bacterias, pero estas células tampoco pueden destruir las bacterias que se acumulan en su citoplasma. De forma progresiva, estos histiocitos se vacuolizan y se dilatan. Estas grandes células, perfectamente observables con el microscopio, se denominan células de Mikulicz y son patognomónicas de la enfermedad [20]. Pueden romperse, con el riesgo de producir liberación bacteriana, lo que explicaría la cronicidad de la afección [20]. También se producen fenómenos inmunológicos, con una elevación de los linfocitos T supresores que es responsable de la disminución de la inmunidad celular [14].

La enfermedad evoluciona en cuatro fases que pueden coexistir conjuntamente: estadio de inflamación no específica, estadio de atrofia mucosa, estadio granulomatoso y, por último, estadio cicatrizal con fibrosis extensa.

Manifestaciones clínicas

El rinoescleroma es una afección que evoluciona de forma lenta e insidiosa durante varios años. La forma de contagio y el período de incubación son difíciles de precisar y, finalmente, salvo en las zonas endémicas, es excepcional establecer el diagnóstico en la fase de comienzo.

Alteraciones de las vías respiratorias

Localización nasosinusal

La localización nasal sigue siendo la más frecuente. Es la primera en el 95% de los casos, pero con escasa frecuencia aparece aislada, por lo que en la fase de estado resulta obligatoria la valoración endoscópica para descartar la afectación del tracto respiratorio por continuidad. En el estadio inicial, el cuadro no es significativo, con rinorrea mucosa o mucopurulenta, e incluso serosanguinolenta. En la exploración rinoscópica, la mucosa aparece congestiva, sangrando al menor contacto. En el estadio de atrofia, el cuadro indica ocena, con rinitis costrosa sobre una mucosa pálida y atrófica. Las costras suelen ser fétidas, de coloración grisácea amarillenta. Aparte de las costras, las principales manifestaciones funcionales son la obstrucción nasal y las cefaleas. En este estadio, si se sospecha la enfermedad, se puede establecer el diagnóstico a partir del frotis, pero son más seguras las biopsias. En el estadio granulomatoso, las manifestaciones clínicas se deben a la evolución seudotumoral del granuloma. Así, se observa obstrucción nasal progresiva, rinolalia cerrada, otalgia y autofonía por repercusión tubárica, e hiposmia. En la rinoscopia, las costras son adherentes y difíciles de retirar. Su ablación permite visualizar una mucosa nasal mamelonada, con el epitelio elevado por pápulas lisas, rosadas y firmes. Estas pápulas confluyen dando lugar a nódulos duros que sangran con el contacto. De forma preferente, se afectan la parte anterior de las fosas nasales (suelo y tabique) y la parte posterior (coanas). El aspecto es a veces engañoso y hay que desconfiar de las lesiones nasosinusales de aspecto poliposo que se descubren en enfermos procedentes de zonas endémicas [4]. Como mucho, la extensión puede alcanzar la pirámide nasal, ensanchándola y disminuyendo la elasticidad de las alas de la nariz. La invasión cutánea secundaria tiene un aspecto verrugoso y duro con contornos bien delimitados. El labio superior suele aparecer infiltrado. El seno maxilar, que en general se consideraba indemne, aparece afectado en el 60% de las punciones practicadas de forma sistemática [78]. También se pueden afectar el resto de los senos [32, 40]. Por último, la obstrucción nasal puede producir alteración osteomeatal y ser responsable de retención sinusal [72].

En el estadio cicatrizal, las estenosis provocadas por el granuloma se organizan y hacen que la obstrucción nasal se convierta en persistente.

Localización nasofaríngea

Las localizaciones nasofaríngeas son clásicas y representan el 30% de los casos [29, 80]. La extensión del proceso granulomatoso a la trompa auditiva y después el proceso cicatrizal alteran de forma crónica su permeabilidad, con repercusión otológica [80].

Afectación laríngea

Se calcula que en el 40% de los casos aparecen lesiones laríngeas asociadas [33, 81]. La epiglotis puede estar atrofiada, desviada o destruida [29], pero habitualmente, la afectación es glótico-subglótica [33, 81] y los síntomas, típicos: disfonía y disnea que en ocasiones puede requerir maniobras urgentes de desobstrucción.

Afectación traqueobronquial

Las afectaciones traqueales y bronquiales se producen en el 20 y en el 10% de los casos respectivamente [79]. Obedecen al mismo mecanismo de producción y ocasionan disnea en caso de obstrucción traqueal y atelectasias en caso de obstrucción bronquial.

Localización en las vías digestivas superiores

La extensión a la cavidad oral traduce la invasión del suelo de las fosas nasales por el proceso destructivo, lo que desemboca en la ulceración palatina. La afectación de la orofaringe (pilares amigdalinos y velo del paladar) puede conducir a la amputación de la úvula y a estenosis velar, pudiendo producirse incluso sinequias con la pared faríngea posterior [29].

Otras localizaciones

También se han descrito extensiones hacia la fosa infratemporal, el endocráneo y la órbita.

Diagnóstico

Estudio endoscópico

Las vías respiratorias se suelen afectar de forma difusa, por lo que se aconseja su valoración fibroendoscópica [39].

Técnicas de diagnóstico por imagen

La tomografía computarizada constituye la exploración complementaria indispensable para determinar la extensión local (rinosinusal o traqueolaríngea) y las eventuales complicaciones subclínicas, especialmente la existencia de extensión intracraneal, infraorbitaria [56, 63] e infratemporal. En el estadio de granuloma, la TC permite observar una masa tisular homogénea, que no capta contraste y que, sobre todo, respeta los contornos grasos [2].

La RM sólo está indicada cuando existe extensión orbitaria o intracraneal: en T1, el granuloma presenta imagen hiperintensa con respecto a los músculos y al LCR, pero con relación al tejido graso muestra hiposeñal. En T2, la hiperseñal puede ser homogénea o heterogénea, pero es menos intensa que el LCR [72].

Estudio bacteriológico e histológico

El diagnóstico positivo se basa en la demostración de *Klebsiella rhinoscleromatis* y/o de células de Mikulicz. Las klebsiellas se investigan en las secreciones nasales y faríngeas, a partir de frotis, pero su investigación a partir de biopsias es más sensible si se utilizan diversas tinciones como el ácido peryódico de Schiff (PAS), Giemsa, Gram y las sales de plata. La identificación de células de Mikulicz se basa en su aspecto: grandes células espumosas con citoplasma vacuolar y núcleo excéntrico, que contienen *Klebsiella rhinoscleromatis*. Los marcajes inmunohistoquímicos con alfa-1 antitripsina confirman la naturaleza histiocítica de estas células. En ocasiones, el estudio ultraestructural puede contribuir a su identificación [38].

Principios terapéuticos

El tratamiento del rinoescleroma es, en primer lugar, médico y se basa en la antibioticoterapia. El tratamiento quirúrgico se reserva para el tratamiento de las complicaciones agudas que exigen tratamiento urgente y para el tratamiento de las secuelas.

Tratamiento médico

Los cuidados locales como los lavados de las fosas nasales constituyen un tratamiento complementario. En algunos casos poco frecuentes (intolerancia al tratamiento general), se ha propuesto con éxito el empleo local de rifampicina [55]. Sin embargo, tal como ya se ha indicado, la afectación nasal no suele aparecer aislada, por lo que parece más oportuna la antibioticoterapia por vía general, que se realiza después de haber practicado el correspondiente antibiograma. *Klebsiella rhinoscleromatis* suele ser sensible a la estreptomicina, por lo que desde hace mucho tiempo ha sido el tratamiento de elección. También es sensible al cloranfenicol, a la oxitetraciclina, a la asociación trimetoprim-sulfametoxazol, a la rifampicina local y general, a la cefuroxima y a la cefpodoxima [66]. La clofazimina, que también se utiliza para el tratamiento de la lepra, parece una interesante alternativa. Este antibiótico bacteriostático se administra a dosis de 100 mg/d durante 3 meses [9, 76] y no resulta caro. En recientes publicaciones, se describe la utilidad del ciprofloxacino [3, 4, 10, 47] y se proponen dosis de 750 mg/d durante 3 meses [93].

■ Noma

Definición

La noma o cancrum oris es una verdadera gangrena orofacial con punto de partida endobucal, que se extiende hacia el exterior destruyendo las partes blandas adyacentes. La enfermedad evoluciona en dos fases. En la fase inicial activa aparece la necrosis que se extiende desde la cavidad oral hacia el exterior. Sin el tratamiento adecuado, esta fase suele conducir a la muerte del paciente. La segunda fase es la de las secuelas. Los pacientes presentan el aspecto denominado «rostro de la pobreza» [60, 61]. Se calcula que hoy en día 770.000 personas presentan secuelas de noma [11].

Epidemiología

La noma afecta casi exclusivamente a niños malnutridos que viven en zonas tropicales, en África (África negra, zonas subsaharianas, Djibouti, Madagascar) y en algunas regiones de Asia y de Oceanía [22]. Su incidencia es de 1-7 casos por cada 1.000 niños [17, 30, 36], aunque se constata un incremento de estas cifras [15]. Esta afección se observa en niños de 2-16 años, con una máxima incidencia en las edades de 3-6 años [30]. También se han descrito algunos casos en la población adulta que obligan a descartar de forma sistemática la infección por el VIH [35].

En torno a la pobreza se concentran siempre los mismos factores favorecedores:

- la malnutrición, que a menudo se agrava por las parasitosis. Debido a diversas carencias (aminoácidos, zinc, retinol, vitamina C), existe una alteración de la integridad de la barrera mucosa que favorece la penetración de microorganismos patógenos [90, 91] y la gravedad de infecciones virales [74];
- la deficiente higiene bucodental, sobre todo en los niños pequeños que no utilizan mordedores ni mastican debido a su régimen alimentario [22];

- el déficit inmunitario, relacionado con la malnutrición o con determinadas infecciones víricas que producen inmunodeficiencia. El aumento del cortisol libre, como consecuencia de la desnutrición, contribuye a esta disminución de las defensas inmunitarias [23];
- las malas condiciones sanitarias del país;
- la vida próxima al ganado [30].

Gracias a la mejora de las condiciones de vida, esta enfermedad, que también se observó en Europa en los campos de concentración, ha desaparecido completamente a lo largo del siglo xx en los países desarrollados [30].

Patogenia

La patogenia de esta afección sigue siendo misteriosa. Aunque se mantiene la hipótesis bacteriana, no se ha podido identificar hasta el momento un microorganismo directamente responsable de la noma. Esta dificultad reside en la multiplicidad de la flora de la cavidad oral y en la precocidad de las sobreinfecciones. A menudo se demuestra la asociación fusoespirilar de *Borrelia vincenti* y *Fusiformis fusiformis,* pero también han aparecido implicados otros microorganismos. Falkler et al [34] estudiaron la flora de tres grupos de niños nigerianos: un grupo de niños desnutridos que presentaba gingivitis necroticoerosiva aguda, un grupo de niños desnutridos sin lesión bucal y un grupo de niños bien nutridos sin lesiones. El resultado de este estudio muestra la gran incidencia de afecciones virales (del grupo herpesvirus) en el primer grupo de niños. Asimismo, en los dos grupos de niños desnutridos se observa una mayor incidencia de la flora anaerobia, en la que predomina *Prevotella intermedia*. Por último, en el 87,5% de los niños afectados de noma se observa una bacteria gramnegativa: *Fusobacterium necrophorum*, bacteria que también aparece como predominante en otros estudios [35]. Esta asociación tiene gran interés patogénico. En primer lugar, es un microorganismo patógeno asociado a las enfermedades animales y, por tanto, podría transmitirse al hombre a través del ganado en forma de zoonosis por contaminación orofecal. Después, bajo la acción del factor del crecimiento producido por *Prevotella intermedia*, *Fusobacterium necrophorum* podría producir toxinas dermonecróticas, citoplásmicas y hemolisinas [31]. Sin embargo, otros trabajos tienen en cuenta la riqueza microbiana observada. A partir de los estudios de biología molecular de las lesiones de cuatro pacientes que padecían noma, se han descubierto 67 especies bacterianas o filotipos, 25 no se han podido cultivar in vitro y 19 se han encontrado en más de un enfermo. Al menos en un paciente se ha podido detectar la asociación espiroqueta-*Fusobacterium* spp [64]. Si se mantiene esta hipótesis microbiana, no se ha descrito contaminación interhumana. Así, parece que el desarrollo de esta enfermedad necesita, además de los factores favorecedores descritos en el párrafo precedente, algún factor desencadenante, como la infección herpética o la gingivitis ulceronecrótica de Vincent [31]. También se ha sugerido el papel del virus del sarampión [30].

En resumen, la desnutrición favorece las sobreinfecciones víricas (herpes virus, sarampión). Las lesiones mucosas que se producen provocarían una gingivitis necrótica aguda sobre la que se desarrollaría la noma.

Clínica

La noma evoluciona en dos fases: la fase aguda y la fase secuelar.

Figura 8. Noma (fotografía por cortesía de la red Dermatrop).

Figura 9. Noma en un paciente adulto (fotografía por cortesía de la red Dermatrop).

Fase aguda

Siempre comienza con una estomatitis necrosante con punto de partida intrabucal. La lesión inicial es una vesícula, o incluso una ampolla hemorrágica, que se ulcera pasadas 24-48 horas. Suele localizarse inicialmente en un alveolo dental de la región premolar o molar [30]. Después, la lesión se extiende progresivamente hacia el exterior y afecta a la mucosa yugal (42%), labial superior (31%), labial inferior y comisural (9%) [17]. El aliento es fétido y el dolor intenso, existiendo habitualmente edema yugal. Los signos generales son llamativos, con fiebre y alteración del estado general, y constituyen un verdadero cuadro de toxiinfección que pone en riesgo el pronóstico vital a corto plazo (80% de fallecimientos) [89]. La lesión se necrosa de forma progresiva en el centro, adquiere un aspecto violáceo y negruzco y aparece a su alrededor un surco de eliminación. Esta escara evoluciona hacia un cono gangrenoso que comprende todo el espesor de los tejidos, dejando una zona cruenta bien delimitada. El estudio histológico resulta inútil para establecer el diagnóstico: sólo revela la existencia de necrosis extensa, rodeada de tejidos invadidos por microorganismos y células inflamatorias.

Fase de secuelas

Se pueden producir secuelas funcionales o estéticas (Fig. 8 y 9). Desde el punto de vista funcional, las pérdidas de sustancia mucosas provocan regurgitación nasal, fístula salival mayor a través del estoma oral así creado, dificultades para el habla e intenso trismus

cuando existe brida retrocomisural que puede calcificarse. Las pérdidas de sustancia ósea afectan al hueso alveolar y se acompañan de caídas dentales, aunque pueden ser más extensas (maxilar, malar, suelo de la órbita, etc.). Por último, las secuelas dentales son ausencias (por caídas a lo largo de la necrosis alveolar), malposiciones y caries.

Las secuelas estéticas ocasionan verdaderas desfiguraciones.

Principios terapéuticos

En la fase aguda

El tratamiento se efectúa a tres niveles: los cuidados locales, la antibioticoterapia y la restauración del estado general.

Cuidados locales

Consisten en irrigaciones y pulverizaciones a base de antisépticos (solución de Dakin, clorhexidina, colutorios con azul de metileno) y lavados con agua oxigenada.

Algunos autores aconsejan la extracción precoz del diente en el centro de la lesión. Por último, a veces es necesario realizar escisiones e incluso secuestrectomías que deben ser siempre muy parsimoniosas [60].

Antibioticoterapia

La antibioticoterapia por vía general debe iniciarse de forma precoz y se basa en la asociación penicilina G y metronidazol por vía parenteral. En caso de alergia, se pueden emplear los macrólidos (espiramicina) [22]. También se pueden asociar aminoglucósidos.

Restauración del estado general

Esta fase es de capital importancia. Consiste en tratar los trastornos hidroelectrolíticos, asegurar la realimentación (por vía parenteral o por sonda nasogástrica), tratar las parasitosis intestinales, que contribuyen a la desnutrición, el paludismo y las anemias y, por último, tratar los focos ORL que sean evidentes.

Tratamiento de las secuelas

Para ello es preciso recurrir a la cirugía plástica. Sus objetivos son: la supresión de las constricciones permanentes de la mandíbula, la reparación plano por plano de las pérdidas de sustancia, los retoques mediante modelado de colgajos y el restablecimiento de una dentadura suficiente.

■ Bibliografía

[1] Aarestrup FM, Vieira BJ. Oral manifestation of tertiary syphilis: case report. *Braz Dent J* 1999;**10**:117-21.

[2] Abou-Seif SG, Baky FA, El-Ebrashy F, Gaafar HA. Scleroma of the upper respiratorypassages: a CT study. *J Laryngol Otol* 1991;**105**:198-202.

[3] Al Jahdali H, Bamefleh H, Memish Z, Al-Zuwayed M, Al Othman A. Upper airway obstruction due to rhinoscleroma: case report. *J Chemother* 2000;**13**(suppl 1):69-72.

[4] Ammar ME, Rosen A. Rhinocleroma mimicking nasal polyposis. *Ann Otol Rhinol Laryngol* 2001;**110**:290-2.

[5] Amoils CP, Shindo ML. Laryngotracheal manifestations of rhinoscleroma. *Ann Otol Rhinol Laryngol* 1996;**105**:336-40.

[6] Andraca R, Edson RS, Kern EB. Rhinoscleroma: a growing concern in the United States? Mayo Clinic experience. *Mayo Clin Proc* 1993;**68**:1151-7.

[7] Andrade M, Fernandes VS. Saddle nose: our approach to the problem. *Aesthetic Plast Surg* 1999;**23**:403-6.

[8] Anil S, Ellepola AN, Samaranayake LP, Beena VT. Tuberculous ulcer of the tongue as presenting feature of pulmonary tuberculosis and HIV infection. *Gen Dent* 2000; **48**:458-61.

[9] Arbiser JL, Moschella SL. Clofazimin: a review of its medical uses and mechanisms of action. *J Am Acad Dermatol* 1995; **32**(2Pt1):241-7.

[10] Avery RK, Salman SD, Baker AS. Rhinoscleroma treated with ciprofloxacin: a case report. *Laryngoscope* 1995;**105**(8Pt1): 854-6.

[11] Baratti-Mayer D, Pittet B, Montandon D, Bolivar I, Bornand JE, Hugonnet S, et al. Noma: an infectious disease of unknown aetiology. *Lancet Infect Dis* 2003;**3**:419-31.

[12] Batra K, Chaudhary N, Motwani G, Rai AK. An unusual case of primary tuberculosis with epistaxis and epilepsy. *Ear Nose Throat J* 2002;**81**:842-4.

[13] Benzekri L, Hassam B. Atypical presentations of leprosy: a propos of 2 cases. *Acta Leprol* 1997;**10**:195-8.

[14] Berron P, Berron R, Ortiz-Ortiz L. Alterations in the T-lymphocyte subpopulation in patients with rhinoscleroma. *J Clin Microbiol* 1998;**26**:1031-3.

[15] Berthold P. Noma: a forgotten disease. *Dent Clin North Am* 2003;**47**:359-74.

[16] Bianchi A, Sednaoui P, Poitevin M, Alonso JM. Diagnostic biologique de la syphilis et des tréponématoses endémiques. Une nécessaire actualisation des connaissances. *Med Mal Infect* 1995;**25**:1107-14.

[17] Bourgeois DM, Diallo B, Frieh C, Leclercq MH. Epidemiology of the incidence of oro-facial noma: a study of cases in Dakar, Senegal, 1981–1993. *Am J Trop Med Hyg* 1999;**61**:909-13.

[18] Butt AA. Nasal tuberculosis in the 20th century. *Am J Med Sci* 1997;**313**:332-5.

[19] Cabane J. Qui se cache derrière le granulome malin centro-facial ? *Ann Med Interne (Paris)* 1983;**134**:601-5.

[20] Canalis RF, Zamboni L. An interpretation of the structural changes responsible for the chronicity of rhinoscleroma. *Laryngoscope* 2001;**111**:1020-6.

[21] Choi YC, Park YS, Jeon EJ, Song SH. The disappeared disease: tuberculosis of the nasal septum. *Rhinology* 2000;**38**: 90-2.

[22] Claveau AM. Noma. *Encycl Méd Chir* (Elsevier SAS, Paris), Oto-rhino-laryngologie, 20-376-A-10, 1992.

[23] Contreras A, Falkler Jr WA, Enwonwu CO. Human Herpesviridae in acute necrotizing ulcerative gingivitis in children in Nigeria. *Oral Microbiol Immunol* 1997;**12**:259-65.

[24] Di Carlo R, D'Agostino L, Cassano L, Grandi E, Pastore A. Rhinoscleroma with maxillary extension: report of a clinical case. *Acta Otorhinolaryngol Ital* 2001;**21**:254-9.

[25] El Sayed F, Lefevre JC, Garat H, Gorguet B, Marguery MC, Bazex J. Leucokératose labiale syphilitique. *Ann Dermatol Venereol* 1997;**124**:619-20.

[26] Ennouri A, Hajri H, Bouzouaa N. Syphilis nasale et paranasale. *Encycl Méd Chir* (Elsevier SAS, Paris). Oto-rhino-laryngologie, 20-378-A-10, 1991: 4p.

[27] Ennouri A, Hajri H, Bouzouaa N. Tuberculose des cavités nasales et paranasales. *Encycl Méd Chir* (Elsevier SAS, Paris). Oto-rhino-laryngologie, 20-375-A-10, 1991: 4p.

[28] Ennouri A, Hajri H. Bouzouaa. Lèpre (maladie de Hansen) nasale et paranasale. *Encycl Méd Chir* (Elsevier SAS, Paris). Oto-rhino-laryngologie, 20-377-A-10, 1991: 4p.

[29] Ennouri A, Hajri H, El Mezni F. Sclérome et rhinosclérome. *Encycl Méd Chir* (Elsevier SAS, Paris). Oto-rhino-laryngologie, 20-380-A-10, 1991: 6p.

[30] Enwonwu CO, Falkler Jr WA, Idigbe EO, Savage KO. Noma (cancrum oris): questions and answers. *Oral Dis* 1999;**5**: 144-9.

[31] Enwonwu CO, Falkler WA, Idigbe EO. Oro-facial gangrene (noma/cancrum oris): pathogenic mechanisms. *Crit Rev Oral Biol Med* 2000;**11**:159-71.

[32] Evrard I, Gruyer X, Desse P, François A, Marie JP, Dehesdin D, et al. Rhinosclérome ethmoïdo-sphénoïdal. À propos d'un cas et discussion de la littérature. *Ann Otolaryngol Chir Cervicofac* 1998;**115**:85-8.

[33] Fajardo-Dolci G, Chavolla R, Lamadrid-Bautista E, Rizo-Alvarez J. Laryngeal scleroma. *J Otolaryngol* 1999;**28**: 229-31.

[34] Falkler Jr WA, Enwonwu CO, Idigbe EO. Microbiological understandings and mysteries of noma (cancrum oris). *Oral Dis* 1999;**5**:150-5.

[35] Faye O, Keita M, N'Diaye HT, Konare HD, Darie H, Keita S, et al. Noma chez des adultes infectés par le VIH. *Ann Dermatol Vénéréol* 2003;**130**(2pt1):199-201.
[36] Fieger A, Marck KW, Schmidt A. An estimation of the incidence of noma in North-West Nigeria. *Trop Med Int Health* 2003;**8**:402-7.
[37] Fokkens WJ, Nolst Trenite GJ, Virmond M, Kleinjan A, Andrade VL, Van Baar NG, et al. The nose in leprosy: immunohistology of the nasal mucosa. *Int J Lepr Other Mycobact Dis* 1998;**66**:328-39.
[38] Gaafar HA, Bassiouny M, El Mofty M, Badour NM, Nour YA. Experimental intraveinous inoculation of *Klebsiella rhinoscleromatis bacilli* in albino rats: a histopathological and bacteriological study. *Acta Otolaryngol* 2000;**120**:279-85.
[39] Gamea AM. Role of endoscopy in diagnosing scleroma in its uncommon sites. *J Laryngol Otol* 1990;**104**:619-21.
[40] Gamea AM, El-Tatawi FA. Ethmoidal scleroma: endoscopic diagnosis and treatment. *J Laryngol Otol* 1992;**106**:807-9.
[41] Goldhaber P. Pathologie buccale. In: Harrisson TR, editor. *Principes de Médecine Interne*. Paris: Flammarion Médecine-Sciences; 1985. p. 198-205.
[42] Graper C, Milne M, Stevens MR. The traumatic saddle nose deformity: etiology and treatment. *J Craniomaxillofac Trauma* 1996;**2**:37-51.
[43] Griffin GE, Sissons JG, Chiodini PL, Mitchell M. Maladies infectieuses. In: *Médecine interne : principes et pratique*. Paris: Maloine; 2002. p. 132-7.
[44] Guerrier Y, Privat M. La syphilis des sinus. *J Fr ORL* 1962; **11**:223-42.
[45] Hajioff D, Snow MH, Thaker H, Wilson JA. Primary tuberculosis of the posterior oropharyngeal wall. *J Laryngol Otol* 1999;**113**:1029-30.
[46] Holmes KK. Syphilis. In: Harrisson TR, editor. *Principes de Médecine Interne*. Paris: Flammarion Médecine-Sciences; 1985. p. 768-79.
[47] Issing WJ, Bodlaj R. Rhinoscleroma: a case report. *Laryngorhinootologie* 1999;**78**:200-3.
[48] Jadhav RS, Macdonald M, Bjune G, Oskam L. MileP2 study group. Simplified PCR detection method for nasal *Mycobacterium leprae*. *Int J Lepr Other Mycobact Dis* 2001; **69**:299-307.
[49] Janier M, Caumes E. Syphilis. *Encycl Méd Chir* (Elsevier SAS, Paris), Maladies infectieuses, 8-039-A-10, Dermatologie, 98-445-A-10, 2003: 17p.
[50] Johnson IJ, Soames JV, Marshall HF. Nasal tuberculosis- an increasing problem? *J Laryngol Otol* 1995;**109**:326-7.
[51] Kernbaum S. Tuberculose et mycobactéries non tuberculeuses. In: *Éléments de pathologie infectieuse*. Paris: SIMEP-Masson; 1996. p. 126-45.
[52] Kernbaum S. Maladie de Hansen (lèpre). In: *Éléments de pathologie infectieuse*. Paris: SIMEP-Masson; 1996. p. 457-64.
[53] Kharoubi S. Tuberculose pharyngée : étude analytique de 10 cas. *Rev Laryngol Otol Rhinol (Bord)* 1998;**119**:203-7.
[54] Kossowski M, Conessa C, Clement P, Roguet E, Verdalle P, Poncet JL. Aspects actuels de la tuberculose laryngée : à propos de 4 cas. *Ann Otolaryngol Chir Cervicofac* 2002;**119**: 281-6.
[55] Le Hir P, Marsot-Dupuch K, Bigel P, Elbigourmie TM, Jacquier I, Brunereau L, et al. Rhinoscleroma with orbital extension: CT and MRI. *Neuroradiology* 1996;**38**:175-8.
[56] Leibovitz A, Gil I, Plotnikov G, Stempler D, Zahavi S, Habot B. Rhinoscleroma in an octogenarian woman. *J Am Med Dir Assoc* 2002;**3**:71-2.
[57] Lillebaek T, Andersen AB, Dirksen A, Smith E, Skovgaard LT, Kokjensen A. Persistent high incidence of Tuberculosis in immigrants in a low-incidence country. *Emerg Infect Dis* 2002;**8**:679-84.
[58] Mahajian PM, Jadhav VH, Jogaikar DG, Mehta JM. Intranasal administration of fusidic acid cream in leprosy. *Indian J Lepr* 2000;**72**:451-5.
[59] Mamidi NV, Prabhakar MC, Krishna DR. Disposition of rifampicin following intranasal and oral administration. *Indian J Lepr* 1996;**68**:149-53.
[60] Marck KW, De Bruijn HP. Surgical treatment of noma. *Oral Dis* 1999;**5**:167-71.
[61] Marck KW. A history of noma, "the face of poverty". *Plast Reconstr Surg* 2003;**111**:1702-7.
[62] Munck K, Mandpe AH. Mycobacterial infections of the head and neck. *Otolaryngol Clin North Am* 2003;**36**:569-76.
[63] Nayar RC, Mathur RP, Gulati A, Mann SB. Orbital apex syndrome due to rhinoscleroma. A case report. *J Laryngol Otol* 1985;**99**:597-9.
[64] Paster BJ, Falkler Jr WA, Enwonwu CO, Idigbe EO, Savage KO, Levanos VA, et al. Prevalent bacterial species and novel phylotypes in advanced noma lesions. *J Clin Microbiol* 2002;**40**:2187-91.
[65] Pavithran K. Palatal palsy in a case of lepromatous leprosy. *Lepr Rev* 1994;**65**:248-52.
[66] Perkins BA, Hamill RJ, Musher DM, O'Hara C. In vitro activities of streptomycin and 11 oral antimicrobial agents against clinical isolates of *Klebsiella rhinoscleromatis*. *Antimicrob Agents Chemother* 1992;**36**:1785-7.
[67] Peron JM, Bravard P, Dehesdin D, Furet A, Lauret P, Andrieu-Guitrancourt J. Ostéite mandibulaire et syphilis tertiaire. *Rev Stomatol Chir Maxillofac* 1984;**85**:126-9.
[68] Pilly E. In: *Maladie infectieuse*. Montmorency: 2M2; 1994. p. 405-10.
[69] Pletcher SD, Cheung SW. Syphilis and otolaryngology. *Otolaryngol Clin North Am* 2003;**36**:595-605.
[70] Ramaprasad P, Fernando A, Madhale S, Rao JR, Edward VK, Samson PD, et al. Transmission and protection in leprosy: indications of the role of mucosal immunity. *Lepr Rev* 1997; **68**:301-15.
[71] Ramstad T, Traaholt L. Destruction of the soft palate and nose by tertiary benign syphilis. A case report. *J Oral Rehabil* 1980; **7**:111-5.
[72] Razek AA, Elasfour AA. MR appearance of rhinoscleroma. *AJNR Am J Neuroradiol* 1999;**20**:575-8.
[73] Ridley DS, Jopling WH. Classification of leprosy, according to immunity in five group system. *Int J Lepr* 1966;**34**:255-73.
[74] Scrimshaw NS. Nutrition and infection. 1975. *Prog Food Nutr Sci* 1975;**1**:393-420.
[75] Selimoglu E, Ucuncu H, Sutbeyaz Y. Primary nasopharyngeal tuberculosis in a patient with the complaint of snoring. *J Laryngol Otol* 2002;**116**:301-3.
[76] Shehata MA, Salama AM. Clofazimin in the treatment of scleroma. *J Laryngol Otol* 1989;**103**:856-60.
[77] Sim DW, Crowther JA. Primary nasal tuberculosis masquerading as a malignant tumour. *J Laryngol Otol* 1988; **102**:1150-2.
[78] Soni NK. Antroscopy in rhinoscleroma. *J Laryngol Otol* 1992;**106**:697-8.
[79] Soni NK. Scleroma of the lower respiratory tract: a bronchoscopic study. *J Laryngol Otol* 1994;**108**:484-5.
[80] Soni NK, Hemani DD. Scleroma of the eustachian tube: salpingoscleroma. *J Laryngol Otol* 1994;**108**:944-6.
[81] Soni NK. Scleroma of the larynx. *J Laryngol Otol* 1997;**111**: 438-40.
[82] Soni NK. Intranasal anaesthesia in lepromatous leprosy. *Trop Doct* 1997;**27**:89-90.
[83] Srikanth NC, Gangadhar S, Reddy YN, Apte SS, Lakshmipathy V, Apparao AV, et al. Characterization of leprosy based on the nasal lipid profile. *Indian J Lepr* 1997; **69**:179-81.
[84] Srinivasan S, Nehru VI, Mann SB, Sharma VK, Bapuraj JR, Das A. Study of ethmoid sinus involvement in multibacillary leprosy. *J Laryngol Otol* 1998;**112**:1038-41.
[85] Srinivasan S, Nehru VI, Bapuraj JR, Sharma VK, Mann SB. CT findings in involvement of the paranasal sinuses by lepromatous leprosy. *Br J Radiol* 1999;**72**:271-3.
[86] Suneetha S, Arunthathi S, Job A, Date A, Kurian N, Chacko CJ. Histological studies in primary neuritic leprosy: changes in the nasal mucosa. *Lepr Rev* 1998;**69**:358-66.
[87] Tahiri M. Le rhinosclérome au Maroc. À propos de 45 cas étudiés de 1964 à 1977 dans le service ORL de Casablanca. *Cah ORL* 1980;**15**:409-21.
[88] Talbot EA, Moore M, McCray E, Binkin NJ. Tuberculosis among foreign-born persons in the United States, 1993–1998. *JAMA* 2000;**284**:2894-900.
[89] Thiery G, Liard O, Duboscq JC. Traitement du noma. *Méd Trop* 2002;**62**:193-8.

[90] Thurnham DI. Impact of disease on markers of micronutrient status. *Proc Nutr Soc* 1997;**56**:421-31.
[91] King JC. Assessment of zinc status. *J Nutr* 1990;**120**:1474-9.
[92] Tommasi M, Loire R, Kopp N, Pialat I, Tabib A. Anatomie pathologique générale. [thèse], Université Lyon I, 1980.
[93] Trautmann M, Held T, Ruhnke M, Schnoy N. A case of rhinoscleroma cured with ciprofloxacin. *Infection* 1993;**21**: 403-6.
[94] Tse GM, Ma TK, Chan AB, Ho FN, King AD, Fung KS, et al. Tuberculosis of the nasopharynx: a rare entity revisited. *Laryngoscope* 2003;**113**:737-40.
[95] Wabing HR, Wamukota W, Mugerwa JW. Scleroma in Uganda: a review of 85 cases. *East Afr Med J* 1993;**70**:186-8.
[96] Waldron J, Van Hasselt CA, Skinner DW, Arnold M. Tuberculosis of the nasopharynx: clinicopathological features. *Clin Otolaryngol* 1992;**17**:57-9.
[97] Zanaret M, Dessi P. Tuberculose pharyngée. *Encycl Méd Chir* (Elsevier SAS, Paris). Oto-rhino-laryngologie, 20-575-A-10, 1992: 2p.
[98] Le point sur la syphilis. *Bulletin épidémiologique hebdomadaire* 48/2002.
[99] Tuberculose en France. la situation aujourd'hui. *Bulletin épidémiologique hebdomadaire* 10-11/2003.
[100] Évolution des caractéristiques des personnes atteintes de tuberculose pulmonaire inaugurale de sida, Janvier 1994–Juin 2002. *Bulletin épidémiologique hebdomadaire* 10-11/2003.

P. Clément, Spécialiste des hôpitaux des Armées.
Service oto-rhino-laryngologique, Hôpital d'instruction des Armées Percy, 101, avenue Henri-Barbusse, 92141 Clamart cedex, France.

T. Le Guyadec, Spécialiste des hôpitaux des Armées.
Service de dermatologie, Hôpital d'instruction des Armées Percy, 101, avenue Henri-Barbusse, 92141 Clamart cedex, France.

M. Zalagh, Assistant des hôpitaux des Armées.
Hôpital Mohamed V, Rabat, Maroc.

J. Gauthier, Assistant des hôpitaux des Armées.
Service oto-rhino-laryngologique, Hôpital d'instruction des Armées Percy, 101, avenue Henri-Barbusse, 92141 Clamart cedex, France.

L. N'Zouba, Professeur agrégé du service de santé des Armées.
Direction générale du service de santé militaire, Libreville, Gabon.

M. Kossowski, Professeur agrégé du service de santé des Armées (michel.kossowski@wanadoo.fr).
Service oto-rhino-laryngologique, Hôpital d'instruction des Armées Percy, 101, avenue Henri-Barbusse, 92141 Clamart cedex, France.

Cualquier referencia a este artículo debe incluir la mención del artículo original: Clément P., Le Guyadec T., Zalagh M., Gauthier J., N'Zouba L., Kossowski M. Manifestaciones bucales y nasosinusales de enfermedades infecciosas específicas. EMC (Elsevier SAS, Paris), Otorrinolaringología, 20-373-A-10, 2005.

Disponible en www.emc-consulte.com (sitio en francés)
Título del artículo: **Manifestations bucco-naso-sinusiennes des maladies infectieuses spécifiques**

Algoritmos · Illustraciones complementarias · Vídeos / Animaciones · Aspectos legales · Información al paciente · Informaciones complementarias · Autoevaluación